



Titel:	Synkope hos børn og unge
Forfattergruppe:	Kardiologiudvalget
Fagligt ansvarlige DPS-udvalg:	Kardiologiudvalget
Tovholders navn og mail:	Mads Damkjær, mads.damkjaer2@rsyd.dk

Synkope hos børn og unge

Indholdsfortegnelse

Synkope hos børn og unge	1
Indholdsfortegnelse	1
Nøgle budskaber	1
Baggrund	1
Årsager og differential diagnoser	1
Anamnese	2
Rød flag der indikere potentiel hjertesygdom	2
Undersøgelse i modtagelsen	2
Udredning	3
Diagnosekoder	3
Referencer	3
Interessekonflikter	3

Nøgle budskaber

- Arrythmi skal overvejes som udløsende årsag hos alle børn med synkope
- Langt de fleste synkoper hos børn og unge er vasovagale
- Omfanget af udredning afgøres ud fra anamnesen.

Baggrund

Definition: Synkope er et pludseligt, kortvarigt bevidsthedstab hvor der er tab af postural tonus og spontan genvinding af bevidsthed.

Synkope er hyppig blandt børn og unge. Op mod 20% af alle børn oplever mindst 1 tilfælde med synkope inden de er kommet igennem puberteten¹.

Langt de fleste tilfælde er benigne, og med en patogenese i det autonome nervesystem (f.eks. vasovagal eller ortostatisk).

Synkope skyldes i sjældne tilfælde livstruende hjertesygdomme så som arrytmier eller strukurelle hjertesygdomme.

Neurologiske sygdomme som krampeanfald og migræne kan give synkope lignende anfald.

Årsager og differential diagnoser

Autonome
Vasovagle synkope
Ortostatisk hypotension
Postural orthostatisk tachycardi syndrom
Affekt anfald
Hjerte sygdomme
Kongenit lang-QT syndrom



Brugada syndrom Wolff-Parkinson-White syndrom Strukturelle sygdomme (f.eks aorta stenose, hypertrofisk kardiomyopati) Brady/tachyarrytmi
Andre (ikke synkoper)
Funktionelle anfald Hypoglykæmi Kramper Narkolepsi Forgiftninger (f.eks. kulmonoxid, clonodin)

Anamnese

Anamensen er oftest tilstrækkeligt til at adskille synkoper fra kramper.

Fokuser på:	Synkope	Krampe
Forudgående symptomer / hændelser	Stillingsskift Stået stille i oprejst stilling Emotionelle eller smertefulde stimuli Hjertebanken	Oftest ingen
Hvor lang tid bevidsthedstabet varede	Sekunder	Oftest op til 1 min eller mere
Inkontinens	Fraværende	Kan være tilstede
Postiktal konfusion	Fraværende	Tilstede i 20-30 min
Tonisk kloniske bevægelser	I nogle tilfælde, men kun kortvarigt og hvis bevidsthedstabet er længere varende (synkopale kramper)	Ofte tilstede

Rød flag der indikere potentiel hjertesygdom

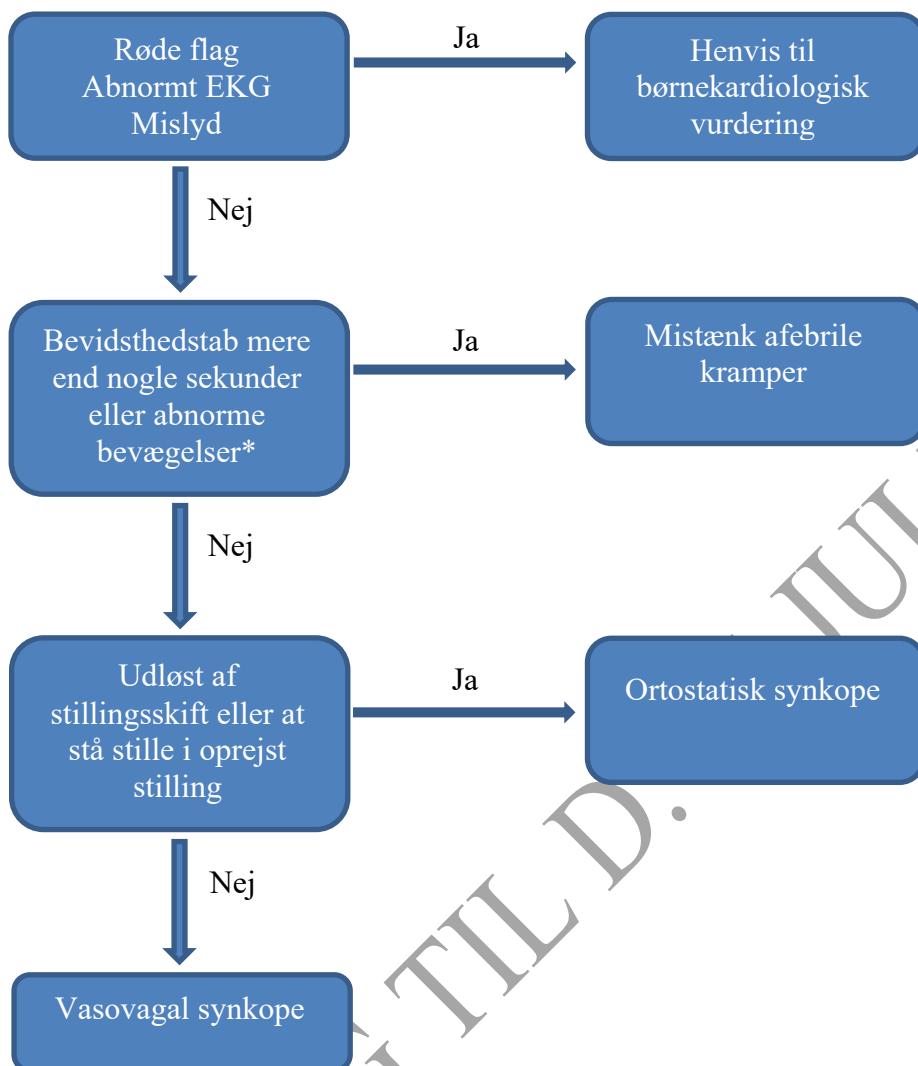
- Ingen prodromer
- Hjertebanken eller brystmerter
- Anstrengelsesudløst synkope
- Kendt hjertesygdom
- Familie anamnese med pludselig hjertedød eller arytmi (se evt. [DPS_DCS_rapport_01032016.pdf \(paediatri.dk\)](#) side 21 om pludselig hjertedød)

Undersøgelse i modtagelsen

Måling af puls og blodtryk, evt ortostatisk blodtryksmåling i modtagelsen
 Hjertestetoskopi
 Neurologisk undersøgelse
 12-aflednings EKG
 Blodsukker (hvis kort efter anfald)



Udredning



*Der kan være kortvarige tonisk-kloniske kramper ved vasovagal synkope

Diagnosekoder

- DR559 Besvimelse eller kollaps
- DR559A Vasovagalt anfald
- DR559B Lipotymi UNS
- DR559C Infantilt kollaps

Referencer

1. McLeod KA. Syncope in childhood. *Arch Dis Child.* 2003;88(4):350-353.

Interessekonflikter

Ingen interessekonflikter